

Стратегии позиционирования брекетов на основе эстетики улыбки

НАСИБ БАЛЮТ, врач-стоматолог, магистр
ДЭВИД М. САРВЕР, врач-стоматолог, магистр
ПАУЛИНА ПОПНИКОЛОВ, врач-стоматолог

Процесс диагностики в ортодонтии перешел от полностью цефалометрического анализа и анализа, основанного на оценке твердых тканей, к пониманию важности внешнего вида лица и улыбки и того, как они меняются со временем.¹ В настоящее время большой упор сделан на выявление и лечение челюстно-лицевых изменений в соответствии с особенностями мягких тканей, с использованием числовых данных цефалометрического анализа в качестве поддержки, а не в качестве определяющего фактора. Макро-, мини- и микроэстетика необходимы для правильной оценки улыбки на протяжении всего лечения,² поэтому точное позиционирование брекетов является ключом к достижению хорошего общего результата.

Хотя для оценки красоты лица были разработаны многочисленные цефалометрические модели, гармония лица может быть достигнута, даже если пациент не соответствует принятым нормам.³ Следование критериям Американского совета ортодонтот (АВО) не всегда приводит к привлекательной и гармоничной улыбке,⁴ и ортодонты могут отличаться в своих критериях относительно того, что обычные люди считают красивой улыбкой.^{5,6}

Наша концепция красоты развивалась в последние годы; более полные губы и более широкий зубной ряд обычно считаются более привлекательными, чем в прошлые десятилетия.⁷ Исследования показали, что как ортодонты, так и непрофессионалы скорее отдадут предпочтение небольшой протрузии зубов, чем ретракции передней группы зубов верхней челюсти.⁸ Это изменение эстетических целей в сочетании с наличием новых вспомогательных средств, таких как мини-имплантаты, изменило наши концепции планирования лечения, что привело к меньшему количеству удалений и большему вниманию к косметическому и пародонтальному результату, нежели к

степени скученности.

С возрастом у людей теряются поддержка губ и выступание; толщина верхней губы уменьшается на 1,5 мм, как в покое, так и при улыбке.⁹ В результате, видимость как резцов, так и верхней десны уменьшается.¹⁰ Десаи и коллеги наблюдали общее уменьшение вертикального размера улыбки на 1,5-2 мм как часть процесса старения.⁹ Эту высоту улыбки необходимо учитывать при планировании позиционирования брекетов, чтобы пациент выглядел моложе.

Кроме того, межкомиссуральная ширина увеличивается в поперечном направлении с возрастом из-за снижения как тонуса в покое, так и эластичности. Однако при улыбке более широкую зубную дугу не видно из-за сниженной мышечной активности и функции при ретракции и возвышении углов рта.¹¹ В настоящей статье предложен метод позиционирования брекетов, который учитывает такие характеристики, как контур десны, высота улыбки, ширина улыбки и подчеркивание дуги улыбки от премоляра к премоляру, главным образом в зубном ряду верхней челюсти.



Д-р Балют



Д-р Сарвер



Д-р Попников

Д-ра Балут и Попников занимаются частной практикой в области ортодонтии в клинике Clinica Balut, Пафнунсио Падилья #13, 201/202, Сиркуито Сентро Комерсиаль, Мехико, штат Мехико 53100, Мексика. Доктор Сарвер осуществляет частную ортодонтическую практику в Веставиа Хиллз, Алабама. Электронная почта д-ра Балута nbalut@prodigy.net.mx

Разработка дизайна улыбки

Люди с хорошо выровненными зубами и широкой эстетической улыбкой имеют более высокую самооценку и воспринимаются как более привлекательные и умные.^{12,13} Привлекательная улыбка - это сумма многих характеристик, в том числе формы губ, линии верхней губы, изгиба нижней губы, дуги улыбки, щечного коридора, окклюзионная плоскость в переднем отделе, а также зубного и десневого компонентов. При определении оптимального позиционирования брекетов для улучшения характеристик улыбки у отдельного пациента, нам необходимо учитывать обнажение резцов, дугу улыбки и торк передней группы зубов.

Обнажение резцов обычно классифицируется как низкое, когда обнажение коронки центрального резца составляет менее 75%, как среднее, когда пациент показывает 75-100% зубов и до 2 мм десны, и десневое или высокое, когда обнажение десны составляет более 2 мм при вынужденной улыбке.¹⁴

Дуга улыбки представляет собой воображаемую кривую, образованную соотношением режущего и окклюзионного края зубов верхней челюсти и контура нижней губы. Эта кривая более выражена у женщин и имеет тенденцию выравниваться с возрастом.¹⁵ Дуга улыбки считается идеальной, когда есть согласованность между режущим краем резцов верхней челюсти и изгибом нижней губы. Несогласованная или плоская дуга улыбки характеризуется более плоской кривой резцов верхней челюсти по сравнению с изгибом нижней губы при улыбке. В некоторых случаях мы можем даже наблюдать перевернутую или обратную дугу улыбки.

Халси обнаружил, что у трети пациентов, получавших ортодонтическое лечение, были более плоские дуги улыбки, чем у контрольных

пациентов.¹⁶ Аккерман и его коллеги отметили, что основными различиями между подростками, получавшими и не получавшими лечение, были ширина между клыками и дуга улыбки; у 33% пациентов, получивших лечение, наблюдали уплощенную дугу по сравнению только с 5% пациентов, не получивших лечение.¹⁷

Поскольку клинические коронки верхних клыков длиннее, чем у других передних зубов, позиционирование брекетов по центру клинических коронок приведет к тому, что клыки будут казаться относительно экструзированными, что нарушит естественную кривизну передних зубов. Общий фокус на экструзию клыков верхней челюсти для их направления, приводит к интрузии резцов верхней челюсти и, таким образом, создает более плоскую улыбку.

Когда у пациента появляется согласованная дуга улыбки, брекеты необходимо расположить так, чтобы сохранить вертикальное положение передних зубов.¹⁸ Если дуга улыбки плоская, верхние резцы необходимо экструзировать, для усиления обнажения резцов и поддержания соответствующей кривизны верхней зубной дуги относительно нижней губы.

Ширина улыбки напрямую связана с лицевым индексом (ширина лица относительно его высоты).¹⁹ Таким образом, наше внимание к дизайну дуги улыбки должно распространяться от первого премоляра до первого премоляра или даже до первых моляров в некоторых случаях. Трансверсальное развитие целесообразно у пациентов с широкой улыбкой.

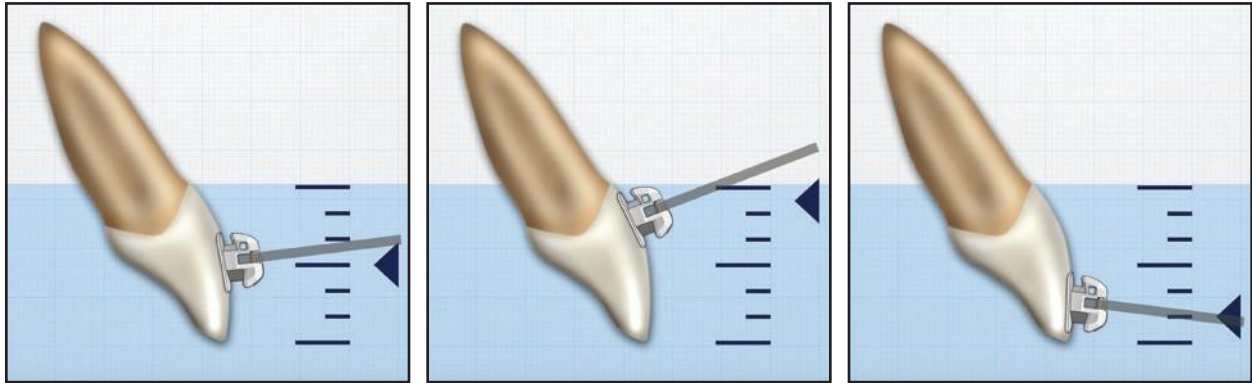


Рис. 1 Изменение высоты позиционирования брекета на верхнем резце вызывает изменение торка в зависимости от ортодонтической механики и индивидуальной патологии прикуса. Для корректировки можно использовать изгибы на дугах или индивидуализированные брекеты.

Торк представляет собой еще один важный аспект мини-эстетики. Верхние резцы в положении избыточной проклинации имеют тенденцию уплощать дугу улыбки.²⁰ Клыки должны быть в вертикальном положении, чтобы плавно переходить от передних зубов с положительным торком к задним зубам с отрицательным торком. Это особенно важно у пациентов с широкими зубными дугами.

Некоторые цефалометрические углы, обычно используемые для идентификации проклинации верхних резцов, такие как U1-SN или U1-FH, модифицируются инклинацией на основе строения черепа. Это может привести к неверному диагнозу проклинации или ретроклинации при эстетически привлекательных присутствующих признаках. Та же самая ситуация действует, когда коронки и корни верхних резцов имеют необычную анатомию и их длинные оси не совпадают.^{21,22}

При правильном диагнозе учитывают положение нижнего резца с точки зрения стабильности и функциональности. Клиническая картина почти всегда игнорирует цефалометрические данные.

Правила позиционирования брекетов

Вследствие выпуклости вестибулярной поверхности зуба, торк, создаваемый брекетом, определяется его высотой (рис. 1).²³ Это правило применимо ко всем зубам во рту, даже с учетом общих различий в морфологии,²⁴ и особенно к смещенным зубам.²⁵

После определения диагноза и плана лечения для конкретного пациента мы должны следовать стандартному протоколу позиционирования брекетов. Поскольку прямая фиксация затрудняет

позиционирование брекетов в их идеальном положении, непряная фиксация может быть более желательной с точки зрения точности.²⁶ Мы рекомендуем следующую пошаговую процедуру.

1. Оцените внешний вид и форму каждой клинической коронки.

Перед фиксацией брекетов мы рекомендуем проводить реставрацию любых изношенных или сколотых краев резцов и отрегулировать размеры зуба. Это поможет установить правильную розовую эстетику - идеальный контур десны - после выравнивания и обеспечит восстановление функции зуба при окклюзии и движении нижней челюсти. До фиксации брекетов необходимо добавить любой эстетичный композитный материал (рис. 2). С другой стороны, когда реставрация может привести к увеличению нормальных размеров, врач должен решить, следует ли провести предварительную реставрацию или уменьшить исходные размеры.

2. Оцените исходную форму и контур десны.

Если у пациента уменьшена высота коронки из-за изменения пассивного прорезывания зуба, целесообразно проведение гингиволастики для визуализации наилучшего позиционирования брекетов (рис. 3). Если недостаточная высота резца вызвана поздним активным прорезыванием, необходима консультация пародонтолога.

3. Зафиксируйте брекеты сначала на зубном ряду верхней челюсти, а затем на зубном ряду нижней челюсти.

**ТАБЛИЦА 1
ПРАВИЛА ПОЗИЦИОНИРОВАНИЯ ПО ВЫСОТЕ**

	Зубной ряд верхней челюсти			Зубной ряд нижней челюсти
	Низкая высота улыбки*	Средняя высота улыбки	Высокая высота улыбки**	Все высоты улыбки
Второй моляр	4.00 мм	4.00 мм	3.00 мм	3.50 мм
Первый моляр	4.25 мм	4.25 мм	3.25 мм	3.75 мм
Второй премоляр	4.50 мм	4.50 мм	3.50 мм	4.00 мм
Первый премоляр	4.75 мм	4.75 мм	3.75 мм	4.00 мм
Клык	6.00 мм	5.00 мм	4.00 мм	4.50 мм
Боковой резец	6.50 мм	5.50 мм	4.50 мм	4.00 мм
Центральный резец	7.00 мм	6.00 мм	5.00 мм	4.00 мм

* Уменьшенное обнажение верхних резцов.

** Чрезмерное обнажение десны.

Верхний зубной ряд, обрамленный губами при естественной улыбке, позволяет визуализировать план лечения от начала до конца. Хотя существует множество стратегий по позиционированию брекетов, мы рекомендуем начинать с клыка, который управляет жевательными движениями и служит переходным зубом между передним и задним зубным рядом.

4. Отрегулируйте высоту улыбки.

Высота брекета на клыке будет зависеть от согласованности исходной улыбки пациента и видимости резцов. По мере того, как обнажение зуба увеличивается в покое и при улыбке, степень десневого позиционирования брекета на клыке необходимо уменьшать. Как правило, у пациента с низкой

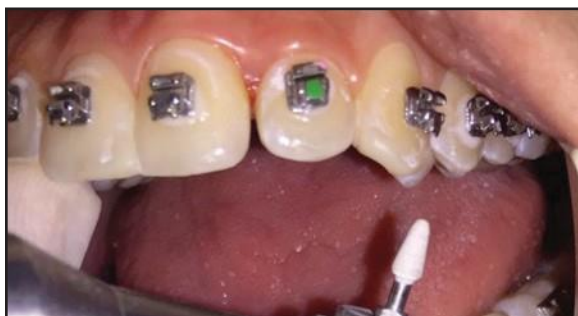

Рис. 2 К мезиальной поверхности клыка добавляют композит и полируют белым бором во время первичного приема для того, чтобы отрегулировать размеры зуба и восстановить изношенные или сколотые края резца. Протезист должен завершить восстановление в конце лечения.

высотой улыбки (плохая видимость верхних резцов), брекеты на клыке необходимо расположить на расстоянии 6 мм от края резца, для боковых резцов расстояние составляет 6,5 мм и для центральных резцов - 7 мм (таблица 1, рис. 4). Высота позиционирования брекета определяется высотой клинической коронки в боковых отделах челюстей больше, чем в переднем отделе зубного ряда, где щечные поверхности меньше. Размер коронки, а, следовательно, и высота брекета, постепенно уменьшаются, создавая расхождение от заднего к переднему отделу в окклюзионной плоскости верхней челюсти, что будет способствовать обнажению резца.

В случаях с открытым прикусом без чрезмерного обнажения десны мы рекомендуем позиционирование брекетов на передних зубах выше по сравнению с позиционированием брекетов на боковых зубах. Это поможет закрыть прикус, путем проведения интрузии боковых зубов при экстррузии переднего сегмента.

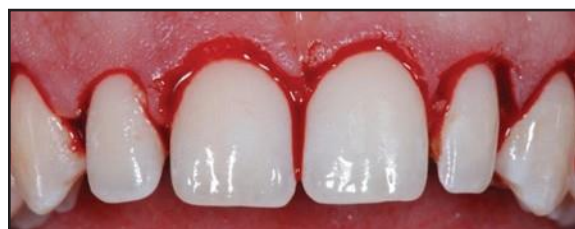

Рис. 3 Гингивопластика, используемая для создания правильных контуров десны перед установкой брекета.

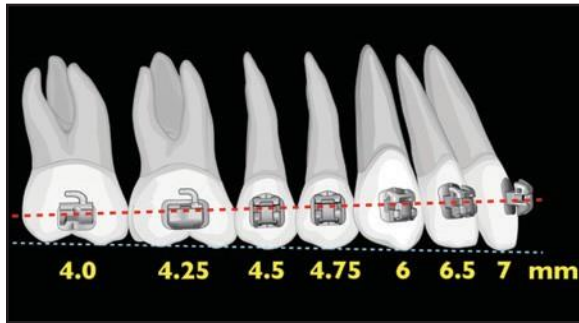


Рис. 4 Рекомендуемые высоты фиксации на верхних зубах для низкой высоты улыбки (уменьшенное обнажение верхних резцов).

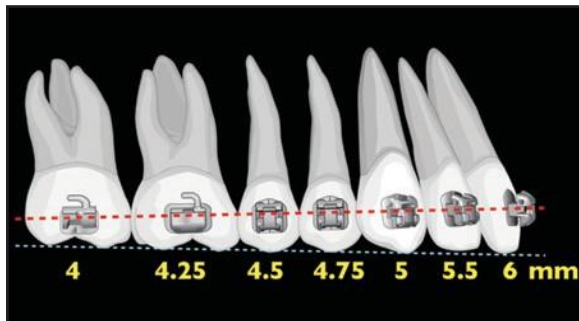


Рис. 5 Рекомендуемые высоты фиксации на верхних зубах для средней высоты улыбки.

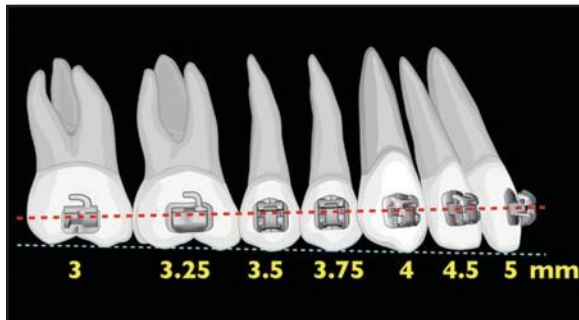


Рис. 6 Рекомендуемые высоты фиксации на верхних зубах для высокой высоты улыбки (чрезмерное обнажение десны).

При средней высоте улыбки, брекететы следует размещать ближе к центру клинических коронок, хотя всегда следует помнить о защите дуги улыбки. Брекеты на клыках, как правило, должны располагаться на расстоянии 5 мм, на центральных резцах на расстоянии 6 мм, и на боковых резцах посередине - 5,5 мм (рис. 5). Высоту задних брекетов также необходимо постепенно уменьшать.

Позиционирование брекетов может маскировать чрезмерное обнажение десны, в

зависимости от этиологии десневого типа улыбки. Опять же, вертикальное положение режущего края резца является основным фактором, позволяющим избежать уплощения согласованной дуги улыбки в попытке уменьшить обнажение десны. Рекомендуемое нами расстояние для брекетов на клыках составляет 4 мм, для центральных резцов - 5 мм, а для боковых резцов среднее расстояние составляет 4,5 мм (рис. 6). Высоту задних брекетов необходимо также же постепенно уменьшать, чтобы треугольник, создаваемый позиционированием верхних брекетов, был менее крутым (рис. 7).

Некоторые врачи могут удивляться разнице в высоте позиционирования брекета на 1,25 мм между клыком и первым премоляром в случае низкой улыбки. Хотя может показаться, что между этими зубами будет создан неправильный шаг, разница в размерах коронки между клыком и премоляром позволяет точке проксимального контакта быть более резцовой, не создавая шага, который мог бы нарушить окклюзию (Рис. 8).

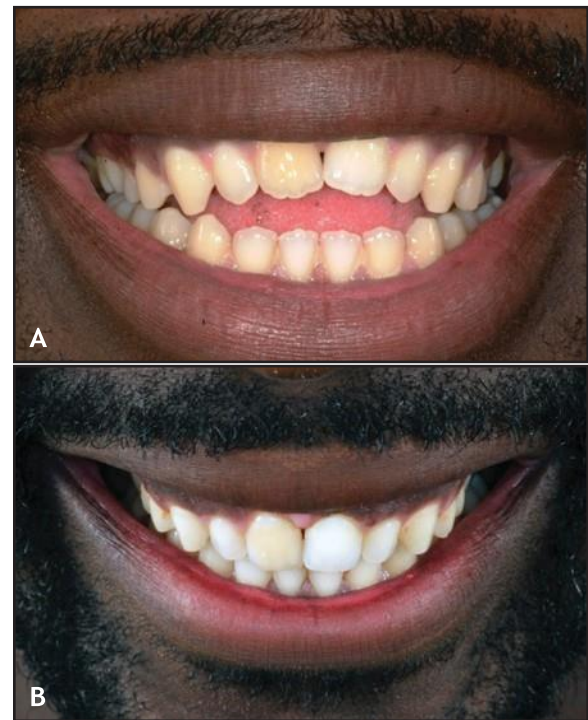


Рис. 7А. 24-летний пациент мужского пола с открытым прикусом, неправильным обнажением резцов и торком верхних клыков до лечения. Б. Через 30 месяцев эстетика улыбки улучшена благодаря поддержанию согласованной дуги улыбки.

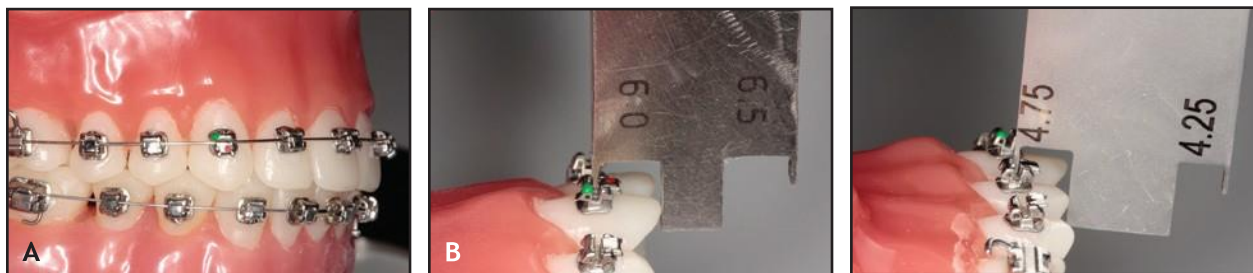


Рис. 8 А. Рекомендуемые высоты фиксации для низкой высоты улыбки. В. Несмотря на разницу в высоте позиционирования брекетов между клыком и первым премоляром, окклюзия не характеризовалась наличием ступеней.

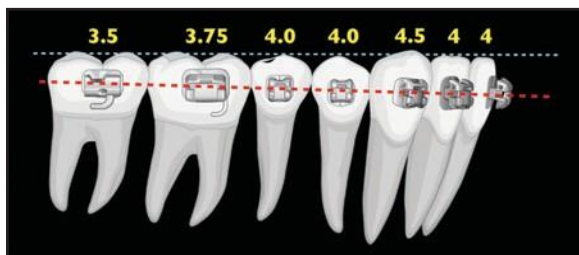

Рис. 9 Рекомендуемые высоты фиксации для нижних зубов

Расхождение треугольника варьируется среди отдельных пациентов. Большинству пациентов не требуется корректировать положение брекетов в случае низкой высоты улыбки (как показано на рисунке 8). Также важно отметить, что установка брекета в слишком высоком положении может способствовать развитию гингивита и повысить риск разрушения эмали во время снятия брекетов из-за более тонкой эмали в области шейки. Однако в некоторых случаях, когда резец закрывает верхняя губа, этот подход будет эффективным.

Другой возможный вопрос касается идеи о том, что рост клыка может поставить под угрозу защиту клыка во время жевательных движений. Вообще говоря, если торк правильный и в верхних и нижних клыках, эта защита не будет нарушена. Если защита клыка не достигнута на третьей фазе лечения, незначительные экстрозивные изгибы или изменение положения брекета на нижнем клыке могут помочь в достижении этой цели. Функция задней группы также является приемлемым результатом.

5. *Выполните фиксацию на зубном ряду нижней челюсти.*

На нижней зубной дуге мы рекомендуем выполнять фиксацию брекетов от моляров к передним зубам. Конусно-

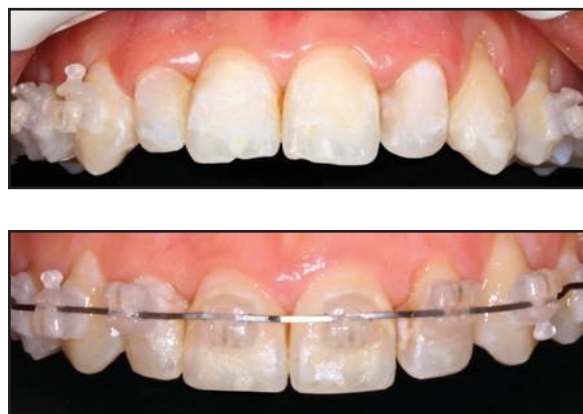

Рис. 10 Фотографии позволяют оценить недостатки и необходимость изменения положения брекета. Для обеспечения улучшения выравнивания и ориентации зубов в этом случае, брекеты на резцах переклеивали выше (центральные 1 мм; боковые 0,5 мм), а на клыках более окклюзионно (вправо 1 мм; влево 0,5 мм). Эстетика улыбки улучшилась в течение четырех месяцев. Изменение высоты позиционирования брекета всего на 0,25 мм на некоторых зубах может значительно улучшить дугу улыбки.

лучевую компьютерную томографию следует использовать для оценки параллельности корней, поскольку панорамные рентгеновские снимки могут быть ненадежными, особенно в области клыков.

Рекомендуемая высота позиционирования брекетов и трубок не изменяется на нижней зубной дуге (таблица 1, рис. 9). Кроме того, всегда необходимо учитывать морфологические характеристики каждого отдельного пациента. Незначительные изменения могут быть сделаны на заключительных этапах лечения.

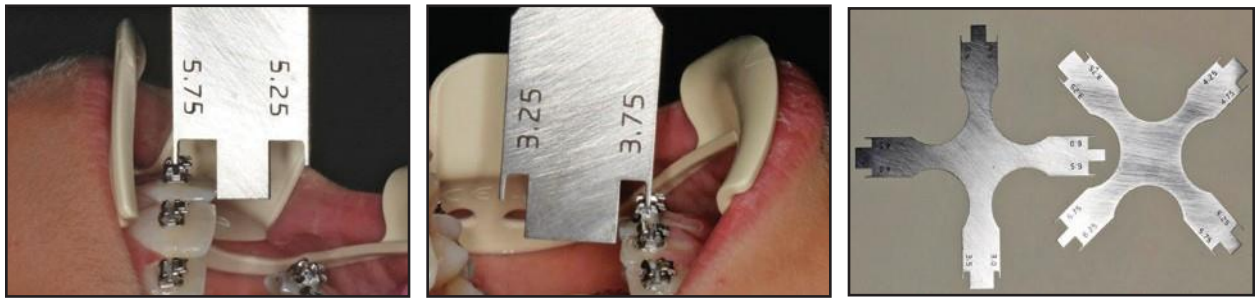

Рис. 11 Расположение звезд* с шагом 25 мм для более точного позиционирования брекета.

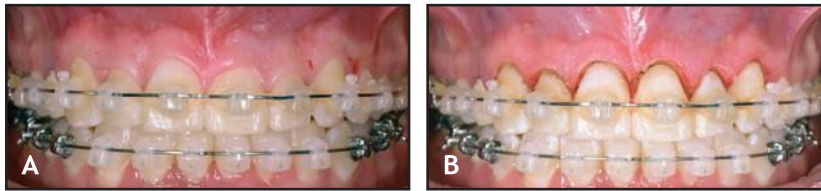


Рис. 12 А. Асимметрия высоты десны, видимая на конечной окклюзионной фронтальной фотографии. Б. Асимметрия, исправленная электрохирургической гингивопластикой.

Частые и последовательные фотографии - не только в окклюзии, но и во фронтальной окклюзионной плоскости - помогут оценить кривизну улыбки и зубной и десневой компоненты (рис. 10). Такая фотографическая оценка обычно рекомендуется после фазы выравнивания, когда положение брекетов должно быть изменено для корректировки дуги улыбки по мере необходимости.

В некоторых случаях, разница в 5 мм между двумя зубами будет слишком большой. Наше решение состояло в том, чтобы изготовить позиционирующую звезду* с шагом 0,25 мм для обеспечения более точного позиционирования, особенно на этапе репозиционирования (рис. 11).

В некоторых случаях потребуются дополнительные процедуры для достижения идеального баланса между зубными и десневыми компонентами улыбки. Например, если на окклюзионном фронтальном изображении обнаружена дисгармония десневой ткани, следует проконсультироваться с пародонтологом о возможном проведении гингивопластики (рис. 12). Такие незначительные детали могут улучшить результат лечения, добавляя симметрию и баланс к окончательной улыбке пациента.

*TD Orthodontics, Monterrey, Mexico; www.tdorthodontics.com.

СПИСОК ЛИТЕРАТУРЫ

1. Sarver, D.: Interactions of hard tissues, soft tissues, and growth over time, and their impact on orthodontic diagnosis and treatment planning, *Am. J. Orthod.* 148:380-386, 2015.
2. Sarver, D. and Jacobson, R.S.: The aesthetic dentofacial analysis, *Clin. Plast. Surg.* 34:369-394, 2007.
3. Peck, H. and Peck, S.: A concept of facial esthetics, *Angle Orthod.* 40:284-318, 1970.
4. Schabel, B.J.; McNamara, J.A. Jr.; Baccetti, T.; Franchi, L.; and Jamieson, S.A.: The relationship between posttreatment smile esthetics and the ABO Objective Grading System, *Angle Orthod.* 78:579-584, 2008.
5. Kokich, V.O.; Kiyak, A.H.; and Shapiro, P.A.: Comparing the perception of dentists and laypeople to altered dental esthetics, *J. Esth. Dent.* 11:311-324, 1999.
6. Kokich, V.O.; Kokich, V.G.; and Kiyak, H.A.: Perceptions of dental professionals and laypersons to altered dental esthetics: Asymmetric and symmetric situations, *Am. J. Orthod.* 130:141-151, 2006.
7. Auger, T.A. and Turley, P.K.: The female soft tissue profile as presented in fashion magazines during the 1900s: A photographic analysis, *Int. J. Adult Orthod. Orthog. Surg.* 14:7-18, 1999.
8. Schlosser, J.B.; Preston, C.B.; and Lampasso J.: The effects of computer-aided anteroposterior maxillary incisor movement on ratings of facial attractiveness, *Am. J. Orthod.* 127:17-24, 2005.
9. Desai, S.; Upadhyay, M.; and Nanda, R.: Dynamic smile analysis: Changes with age, *Am. J. Orthod.* 136:310.e1-310.e10, 2005.
10. Dickens, S.; Sarver, D.M.; and Proffit, W.R.: The dynamics of the maxillary incisor and the upper lip: A cross-sectional study of resting and smile hard tissue characteristics, *Am. J. Orthod.* 3:313-320, 2002.
11. Chetan, P.; Tandon, P.; Singh, G.K.; Nagar, A.; Prasad, V.; and Chugh, V.: Dynamics of a smile in different age groups, *Angle Orthod.* 83:90-96, 2013.
12. Beall, A.E.: Can a new smile make you look more intelligent and successful? *Dent. Clin. N. Am.* 51:289-297, 2007.
13. Shaw, W.C.; Rees, G.; Dawe, M.; and Charles, C.R.: The influence of dentofacial appearance on the social attractiveness of young adults, *Am. J. Orthod.* 87:21-26, 1985.

14. Tjan, A.H.; Miller, G.D.; and The, J.G.: Some esthetic factors in a smile, *J. Prosth. Dent.* 51:24-28, 1984.
15. Sabri, R.: The eight components of a balanced smile, *J. Clin. Orthod.* 39:155-167, 2005.
16. Hulsey, C.: An esthetic evaluation of lip-teeth relationships present in the smile, *Am. J. Orthod.* 57:132-144, 1970.
17. Ackerman, J.; Ackerman, M.B.; Brensinger, C.M.; and Landis, J.R.: A morphometric analysis of the posed smile, *Clin. Orthod. Res.* 1:2-11, 1998.
18. Pitts, T.: Bracket positioning for smile arc protection, *J. Clin. Orthod.* 51:142-156, 2017.
19. Proffit, W.R.; Fields, H.W.; Larson, B.; and Sarver, D.M.: *Contemporary Orthodontics*, 6th ed., Elsevier, Philadelphia, 2018, p. 160.
20. Dickens, S.T.; Sarver, D.M.; and Proffit, W.R.: Changes in frontal soft tissue dimensions of the lower face by age and gender, *World J. Orthod.* 3:313-320, 2002.
21. Harris, E.F.; Hassankiadeh, S.; and Harris, J.T.: Maxillary incisor crown-root relationships in different angle malocclusions, *Am. J. Orthod.* 103:48-53, 1993.
22. Bryant, R.M.; Sadowsky, P.L.; Dent, M.; and Hazelrig, J.B.: Variability in three morphologic features of the permanent maxillary central incisor, *Am. J. Orthod.* 86:25-32, 1984.
23. Van Loenen, M.; Degrieck, J.; De Pauw, G.; and Dermaut, L.: Anterior tooth morphology and its effect on torque, *Eur. J. Orthod.* 27:258-262, 2005.
24. Mavroskoufis, F. and Ritchie, G.M.: Variation in size and form between left and right maxillary central incisor teeth, *J. Prosth. Dent.* 43:254-257, 1980.
25. Chaushu, S.; Sharabi, S.; and Becker, A.: Tooth size in dentitions with buccal canine ectopia, *Eur. J. Orthod.* 25:485-491, 2003.
26. Balut, N.; Klapper, L.; Sandrik, J.; and Bowman, D.: Variations in bracket placement in the preadjusted orthodontic appliance, *Am. J. Orthod.* 102:62-67, 1992.